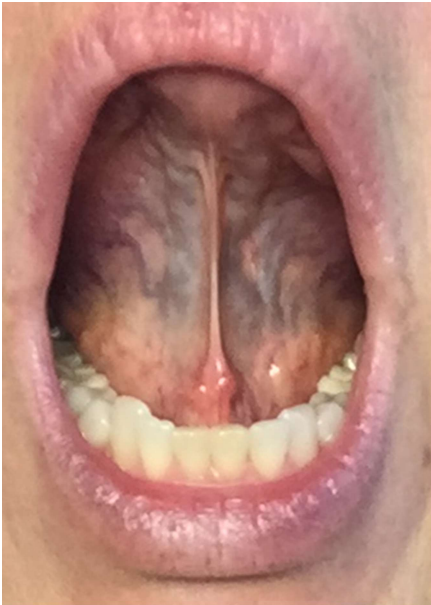

Ved mistanke om stramt bagerste eller forreste tungebånd tages disse billeder (side 1 for barn/voksen, side 2 for spædbarn/tumling)

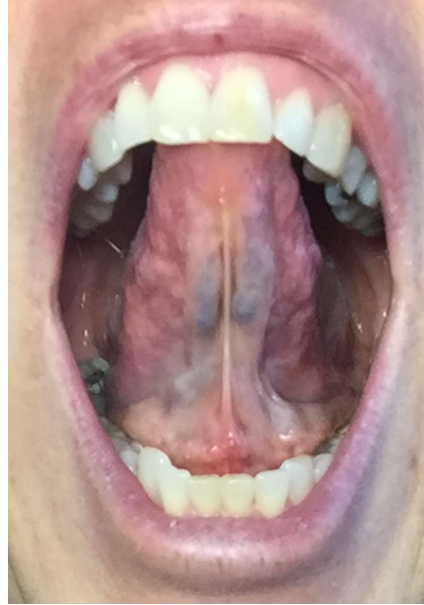
Barnet skal være så gammelt, at det kan samarbejde. Hvis det ikke kan, så gå til billederne på næste side. Barnet må gerne ligge ned, hvis det letter processen.

Hav godt med lys på munden, så billederne bliver skarpe og så der ikke dannes skygger.

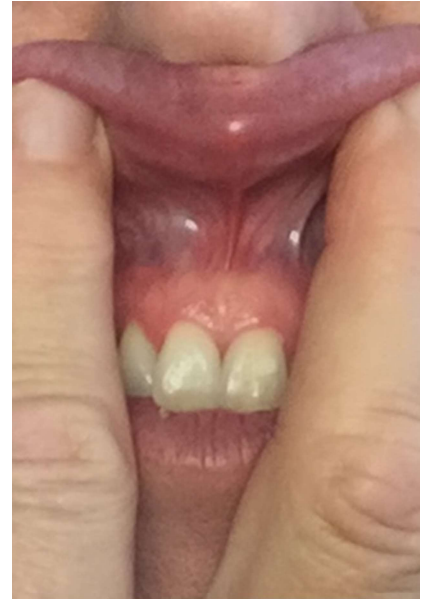
Vær evt. 2, den ene sørger for lys og instruerer og den anden tager billederne.



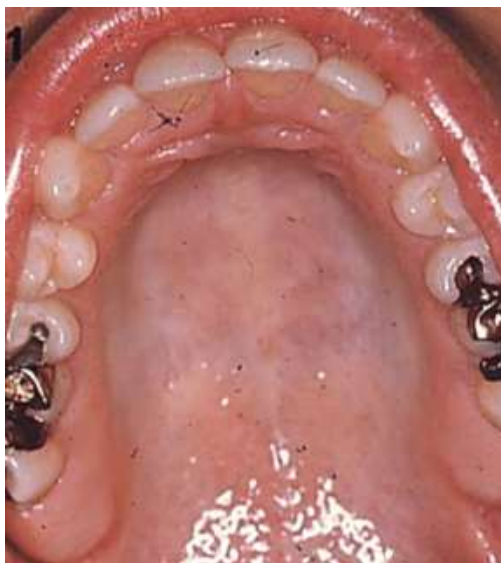Sug tungens overflade op i ganen med lukket mund. Hold tungen der og åbn munden, indtil stramning i tungebånd - eller kæbeled, der er åbnet maximalt.



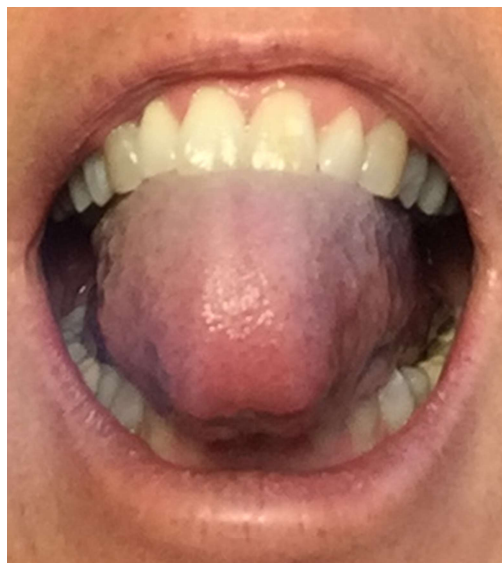Sæt tungespidsen i ganens højeste punkt og åbn munden indtil du mærker at tungen næsten mister forbindelsen.



Vip overlæben op mod næsen. Stop når læbebåndet er gør modstand.



Gab maximalt op. Tag billedet nedefra – HUSK godt med lys!



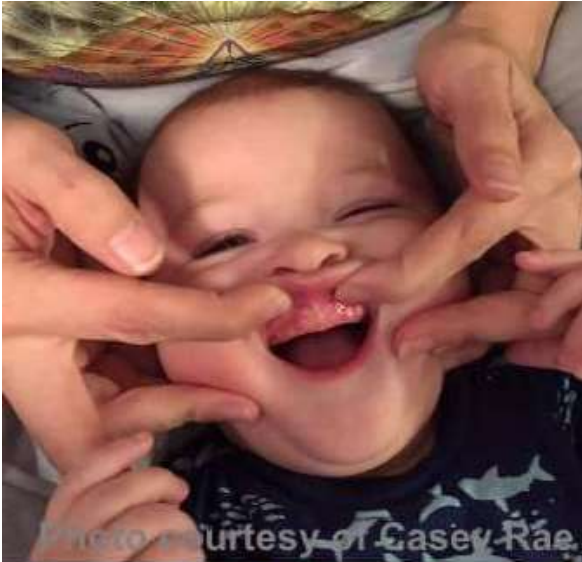Gør tungen tyk og høj (skub tænderne fra hinanden med tungen...)

Spædbarn/mindre barn

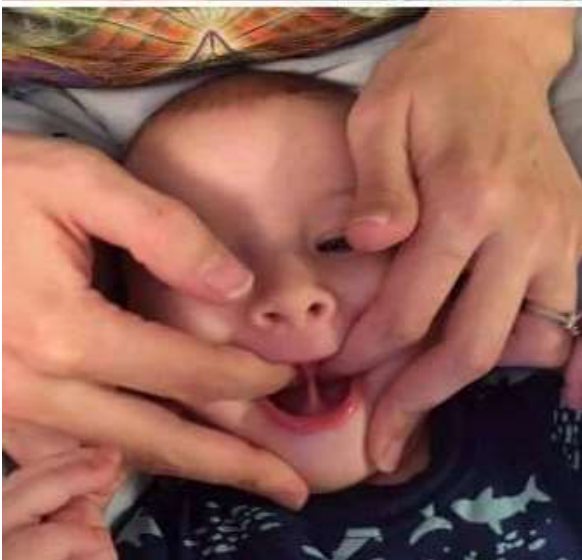Det er nødvendigt at være 2 personer, for at kunne tage billederne. Husk godt med lys.

Sid bag barnets hoved på gulvet/madrassen med barnets fødder pegende væk fra dig.

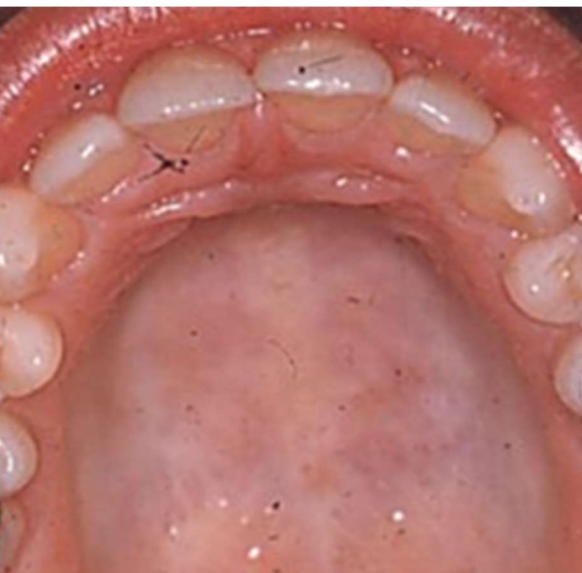Den person, der tager billeder sidder på knæ ved fodenden og læner sig ind over. Sørg for ekstra lys – feks. Pandelampe eller lommelygte.



Brug dine pegefingre til at løfte læben op mod næsen. Hold evt. kæben nede med langfingrene.



Brug dine pegefingre til at løfte tungen op mod ganen. Hold kæben nede med langfingrene, så barnet ikke bider dig.



Åbn munden med pegefingre på gummen for oven og langfingrene som modhold på hagen.

Hvis alt glipper, så tag en lille video af dit barn, når det virkelig græder igennem....

Ikke rart at gøre, men under heftig gråd er det tydeligt at se tungen form – er den flad med hulning på midten er det et tegn på at det bagerste tungebånd er stramt.